https://doi.org/10.29296/2618723X-2019-01-02

Методика вскрытия и извлечения органов лабораторных животных. Сообщение 3: хомячок

К.Е. Коптяева, ветеринарный врач-патоморфолог отдела гистологии и патоморфологии,
Я.А. Гущин, руководитель отдела гистологии и патоморфологии,
Е.В. Беляева, ветеринарный врач-патоморфолог отдела гистологии и патоморфологии,
М.Н. Макарова, доктор медицинских наук, директор,
В.Г. Макаров, доктор медицинских наук, профессор, зам. директора по науке

НПО «Дом Фармации», Российская Федерация 188663, Ленинградская область, Всеволожский район, г. п. Кузьмоловский, ул. Заводская, дом 3, корп. 245
E-mail: koptyaeva.ke@doclinika.ru

Резюме. Представлено 3-е сообщение из цикла статей по методологии вскрытия и извлечения органов лабораторных животных, в котором подробно описана и проиллюстрирована методика последовательного и полного вскрытия и извлечения органов лабораторных хомячков. Среди лабораторных животных хомячки занимают особое место из-за наличия в их пищеварительном аппарате крупных защечных мешков. Большая площадь слизистой оболочки, выстилающей защечные мешки изнутри, позволяет наглядно продемонстрировать и исследовать местнораздражающее действие орально диспергируемых лекарственных форм (таблетки для рассасывания), которые с легкостью помещаются в полости защечных мешков. В данной статье продемонстрирована процедура некропсии лабораторных хомячков. Описаны процессы подготовки животного к вскрытию, проведения первичного осмотра трупа после эвтаназии на наличие внешних изменений и повреждений, фиксации трупа на препаровальном столе, вскрытия и изучения внутренних полостей организма, а также исследования поверхностных лимфатических узлов. Описаны и проиллюстрированы возможные методы извлечения органов ротовой полости (в том числе извлечение языка, глотки, а также защечных мешков вместе с прилежащими слюнными железами), всех органов грудной, брюшной и тазовой полостей. Проиллюстрировано топографическое расположение некоторых органов грудной, брюшной и тазовой полостей. Рассмотрены 2 способа извлечения головного мозга вместе с обонятельными луковицами, метод отделения препаратов грудной кости для гистологического исследования костного мозга и верхней челюсти для гистологического исследования носовых ходов. Статья содержит описания процедуры подготовки спинного мозга к фиксации в формалине без извлечения его из позвоночного канала, извлечения глаз вместе со слезной железой и веками, извлечения мышц и прилежащих к ним периферических нервов. Способы извлечения и последовательность выполняемых действий, рассмотренные в данной статье, обеспечивают минимизацию повреждений извлекаемых органов, предотвращение их загрязнения для недопущения возникновения некоторых артефактов, выявляемых при последующем гистологическом исследовании.

Ключевые слова: некропсия, хомячки.

Для цитирования: Коптяева К.Е., Гущин Я.А., Беляева Е.В., Макарова М.Н., Макаров В.Г. Методика вскрытия и извлечения органов лабораторных животных. Сообщение 3: хомячок. Лабораторные животные для научных исследований; 2019; 1. https://doi.org/10.29296/2618723X-2019-01-02

Technique of dissection and extracting organs of laboratory animals. Message 3 – hamster

K.E. Koptyaeva, veterinarian pathologist of the department of histology and pathomorphology,
Ya.A. Guschin, Head of the Department of Histology and Pathology,
E.V. Belyaeva, veterinarian pathologist of the department of histology and pathomorphology,
M.N. Makarova, Dr. Med. Sci., director,
V.G. Makarov, Dr. Med. Sci., professor, deputy director

JSC «Research-and-manufacturing company «Houm of Pharmacy»,
188663, Russia, Leningradskiy region, Vsevolozhskiy district, Kuzmolovskiy, st. Zavodskaya, 3. b. 245
E-mail: koptyaeva.ke@doclinika.ru

Summary. The third message from the series of articles on the methodology of necropsy and extraction organs of laboratory animals, describing in detail and illustrating the technique of sequential and complete autopsy and extraction of organs of laboratory hamsters. Among laboratory animals, hamsters occupy a special place due to the presence of large cheek pouches in their digestive tract. A large area of the mucous membrane lining the cheek pouches from the inside, allows to visually demonstrate and explore the local irritant effect of orally dispersible dosage forms (lozenges), which can easily be placed in the cavity of the cheek pouches. This article demonstrates the procedure for laboratory hamster necropsy. It describes the process of preparing an animal for an necropsy, conducting a primary examination of a corpse after euthanasia for the presence of external changes and injuries, fixing the corpse on the dissecting table, opening and examining the internal cavities of the body, as well as studying the surface lymph nodes. Methods for the extraction of organs of the oral cavity (including the extraction of the tongue, pharynx and cheek pouches along with the adjacent salivary glands), all organs of the thoracic, abdominal, and pelvic cavities are described and illustrated. The topographic location of some organs of the thoracic, abdominal and pelvic cavities is illustrated. Described two methods to extract the brain, along with olfactory bulbs, the method of separating the preparations of the chest bone for histological examination of the bone marrow and maxilla for histological examination of the nasal cavities. The procedure for preparing the spinal cord for fixation in formalin without removing it from the spinal canal is described. Described the extraction of the eyes together with the lacrimal gland and eyelids, the extraction of the muscles and the peripheral nerves adjacent to them. The methods of extraction and the sequence of actions performed, described in this article, minimize the damage to extracted organs, prevent their contamination in order to prevent the occurrence of certain artifacts detected during subsequent histological examination. Conclusions are presented at the end of the article.

Key words: necropsy, hamster.

For citation: Koptyaeva K., Guschin Ya., Belyaeva E., Makarova M., Makarov V. Technique of dissection and extracting organs of laboratory animals. Message 3 – hamster. Laboratory Animals for Science. 2019; 1. https://doi.org/10.29296/2618723X-2019-01-02

Введение

Хомячки, наряду с другими лабораторными грызунами, достаточно часто используются в доклинических исследованиях лекарственных препаратов (ЛП). Наиболее распространено их применение при анализе безопасности

лекарственных средств (ЛС), выпускающихся в форме таблеток, диспергируемых в полости рта (орально диспергируемые таблетки) из-за особенности строения пищеварительного аппарата, а именно – наличия крупных защечных мешков и большой протяженности слизистой оболочки, выстилающей их изнутри. При этом в подобных исследованиях для оценки местно-раздражающего действия изучается ротовая полость, язык и защечные мешки хомячков, из-за удобства введения в полости мешков упомянутых лекарственных форм (ЛФ).

Как указывалось в предыдущих статьях данного цикла [1, 2], некропсия и последующее гистопатологическое исследование органов и тканей являются основными методами изучения токсичности, без которых невозможна адекватная оценка результатов эксперимента.

Цель данной работы – разработка методики вскрытия и извлечения органов лабораторных хомячков.

Разработка методики в «НПО «Дом Фармации» проводилась на самцах и самках сирийских хомячков (n=100). Масса животных составляла 120–150 г. Для исследования использовали животных, подлежащих эвтаназии в ходе текущих экспериментов. Животные были подвергнуты эвтаназии с помощью CO_2-камеры [4]. После установления факта смерти проводили некропсию с извлечением органов.

Методика вскрытия и извлечения органов хомячков

1. В зависимости от метода эвтаназии и наличия/отсутствия необходимости забора крови, вскрытие грудной полости проводится в начале или по ходу некропсии (при обескровливании открытым способом вскрытие грудной полости проводят непосредственно после наркотизации животного).

2. Провести внешний осмотр животного на наличие внешних изменений кожного покрова, слизистых оболочек, обнаружения любого рода повреждений.

3. Положить труп животного на спину и зафиксировать конечности при помощи иголок в препаровальном лотке (рис. 1, *а*).

4. Смочить шерстный покров шеи, грудной и брюшной стенки антисептическим раствором, например, «Аживика-спрей».

5. Пинцетом захватить и приподнять кожу с подлежащей подкожной клетчаткой в нижней части живота, надрезать ее и сделать продольный разрез по белой линии живота от паха до основания нижней челюсти таким образом, чтобы брюшная стенка осталась неповрежденной (рис. 1, *б, в*).

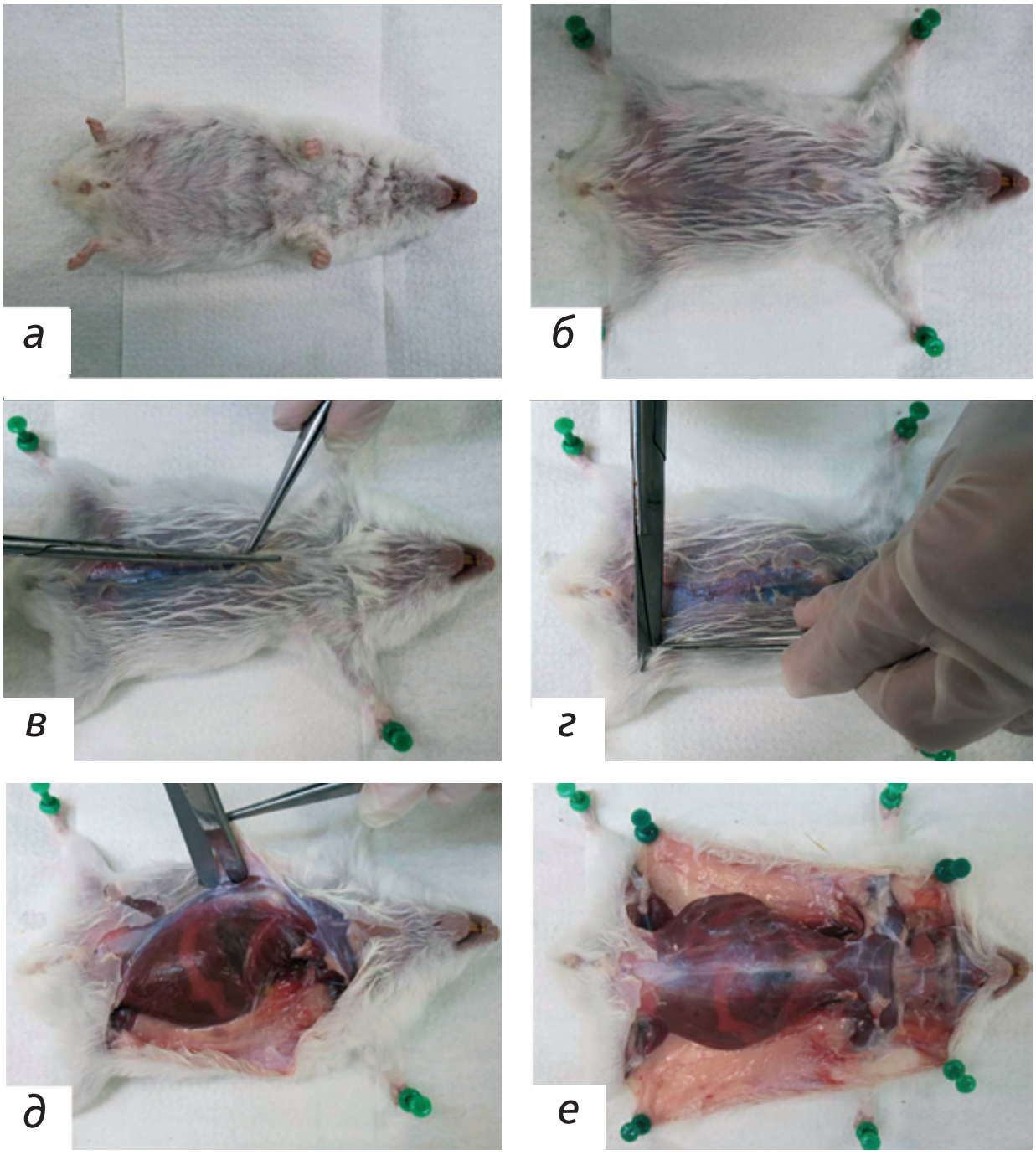

Рис. 1. Общий план вскрытия хомячка: *а, б* – фиксация хомячка в препаровальном лотке; *в* – продольный разрез по белой линии живота; *г* – разрез от белой линии к конечностям; *д* – отделение кожи от брюшной стенки тупым способом; *е* – фиксация кожных лоскутов

6. Сделать по два разреза кожи в области паха от средней линии к конечностям (рис. 1, *г*).

7. Отсепарировать кожу в области брюшной стенки тупым концом ножниц или аккуратно, стараясь не сдавливать брюшную стенку, отделить кожу пальцами (рис. 1, *д*), далее оттянуть и зафиксировать иголками на препаровальном лотке таким образом, чтобы не повредить защечные мешки (рис. 1, *е*).

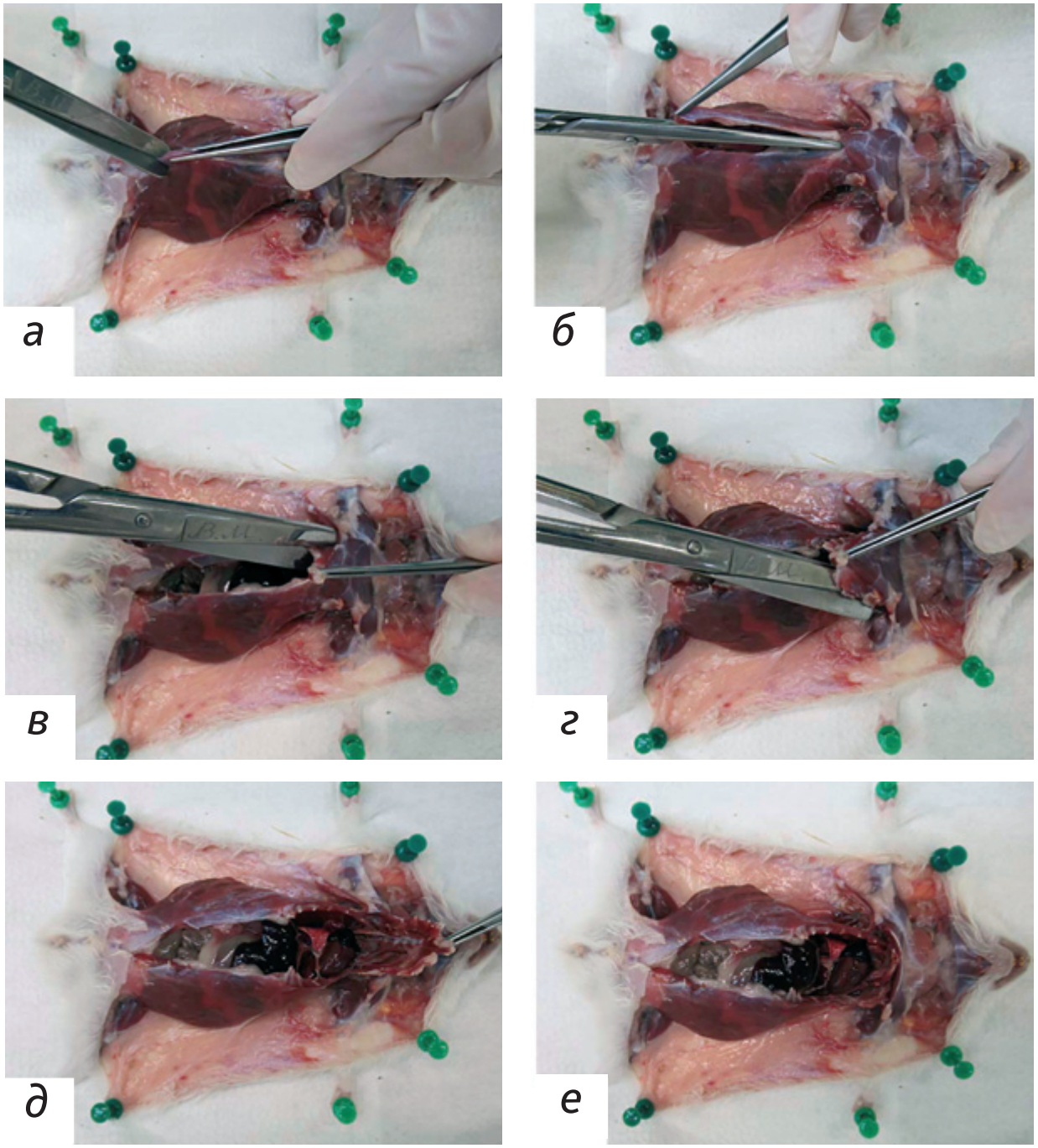

Рис. 2. Вскрытие брюшной и грудной полостей: *а, б* – разрез брюшной стенки по белой линии живота; *в, г* – разрез грудной стенки справа и слева; *д* – отделение грудной кости; *е* – общий вид после удаления грудной кости

8. Для вскрытия брюшной полости необходимо сделать разрез мышечной стенки от паха вдоль средней линии, приподняв пинцетом участок брюшной стенки (рис. 2, *а, б*).

9. При обескровливании открытым способом грудная полость уже будет вскрыта. При ином способе эвтаназии грудную полость необходимо вскрыть двумя разрезами (слева и справа) по бокам от грудины (по средне-подмышечной линии) косо вверх, перерезая ребра и мягкие ткани (рис. 2, *в–г*).

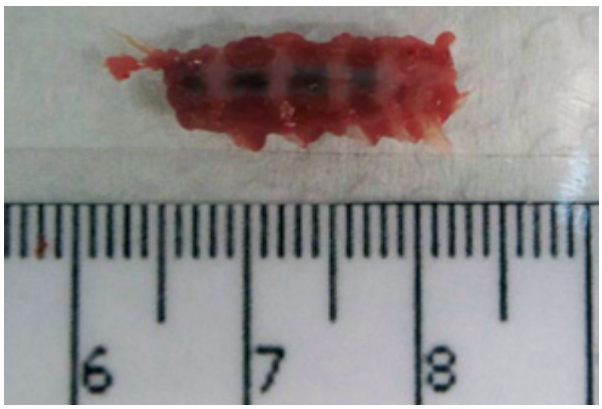

Рис. 3. Извлечение грудины: грудная кость после излечения и отделения ребер и мягких тканей.

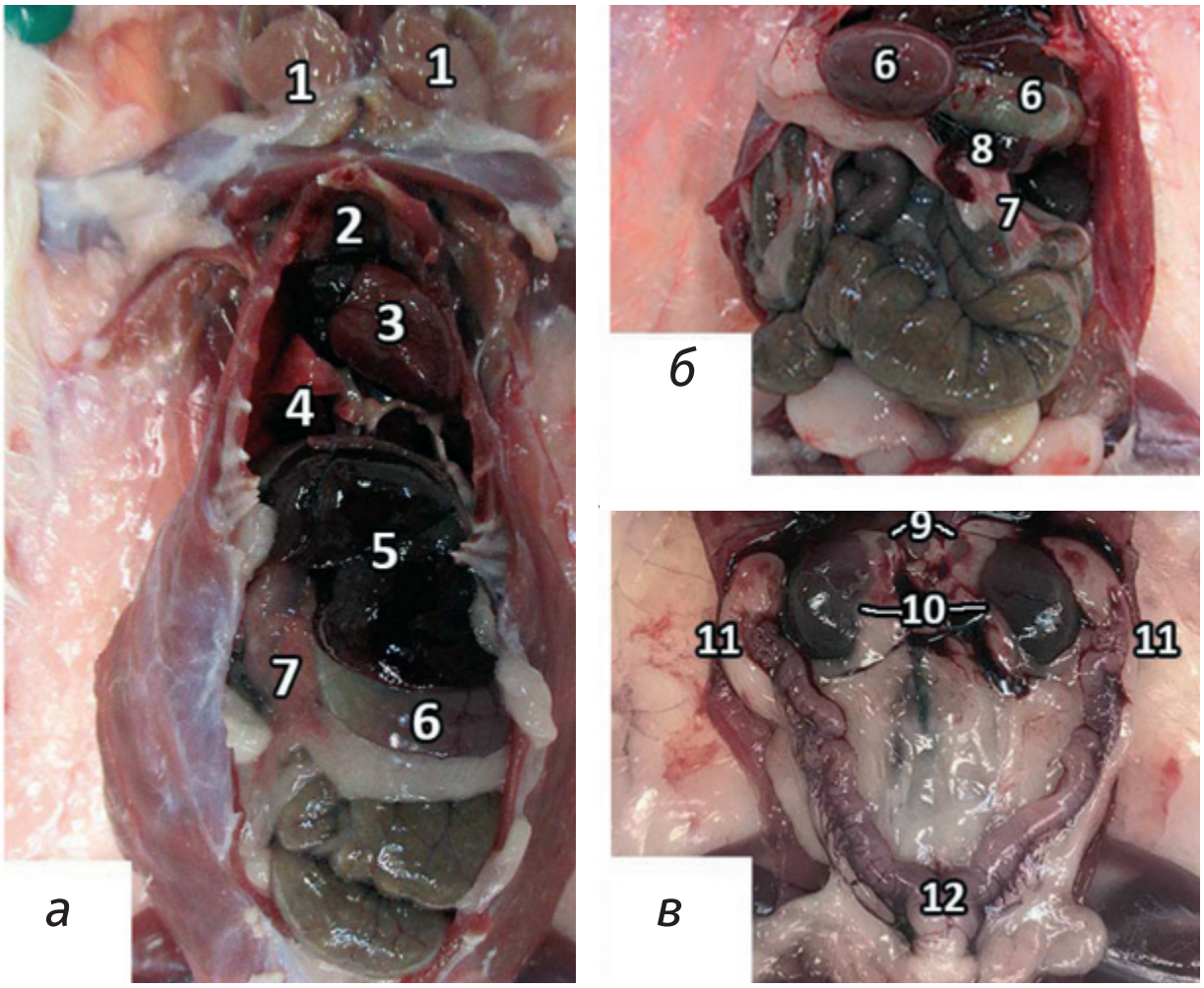

Рис. 4. Топографическое расположение органов: *а* – расположение органов области шеи, грудной и брюшной полостей; б – расположение органов брюшной полости; *в* – расположение органов брюшной и тазовой полости (самка); 1 – слюнные железы и шейные лимфатические узлы; 2 – тимус; 3 – сердце; 4 – легкие; 5 – печень; 6 – желудок; 7 – поджелудочная железа; 8 – селезенка; 9 – надпочечники; 10 – почки; 11 – яичники; 12 – матка

10. Для исследования костного мозга отобрать грудную кость целиком, отделив от нее мечевидный отросток, ребра и мягкие ткани (рис. 3).

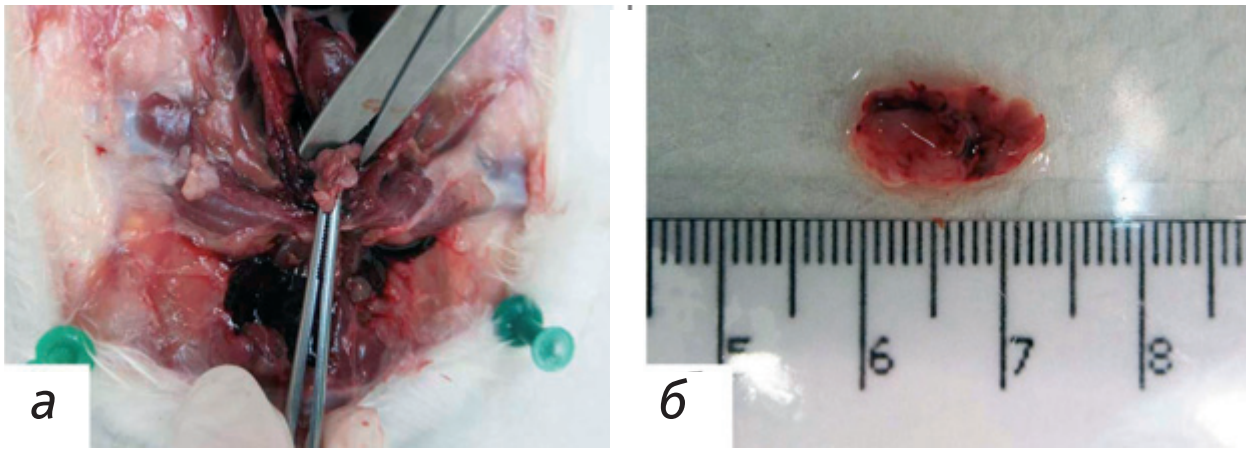

Рис. 5. Извлечение тимуса: *а* – отделение тимуса; *б* – тимус после извлечения

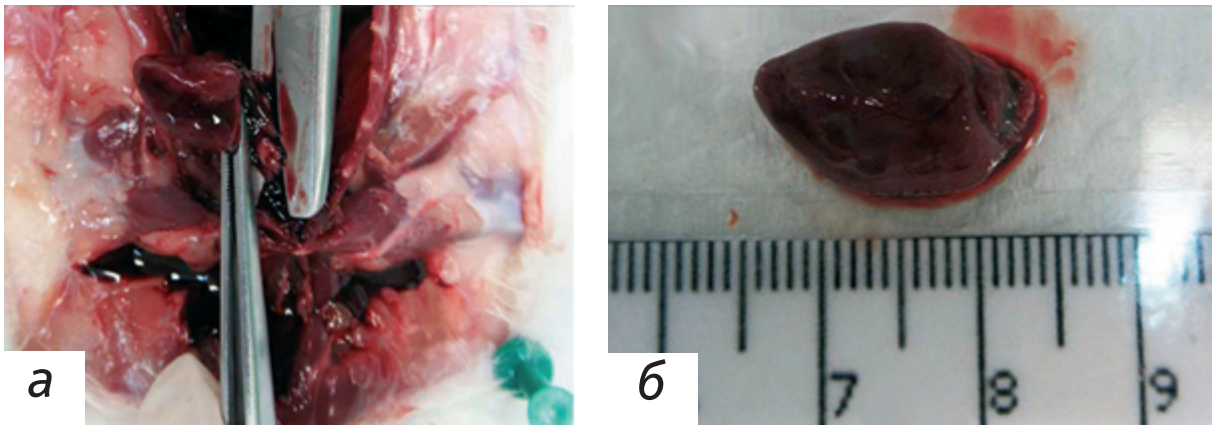

Рис. 6. Извлечение сердца: *а* – перерезка сосудов, удерживающих сердце; *б* – сердце после извлечения

11. Извлечь тимус, расположенный у основания шеи над сердцем (рис. 5).
12. Извлечь сердце, перерезав удерживающие его сосуды (рис. 6).

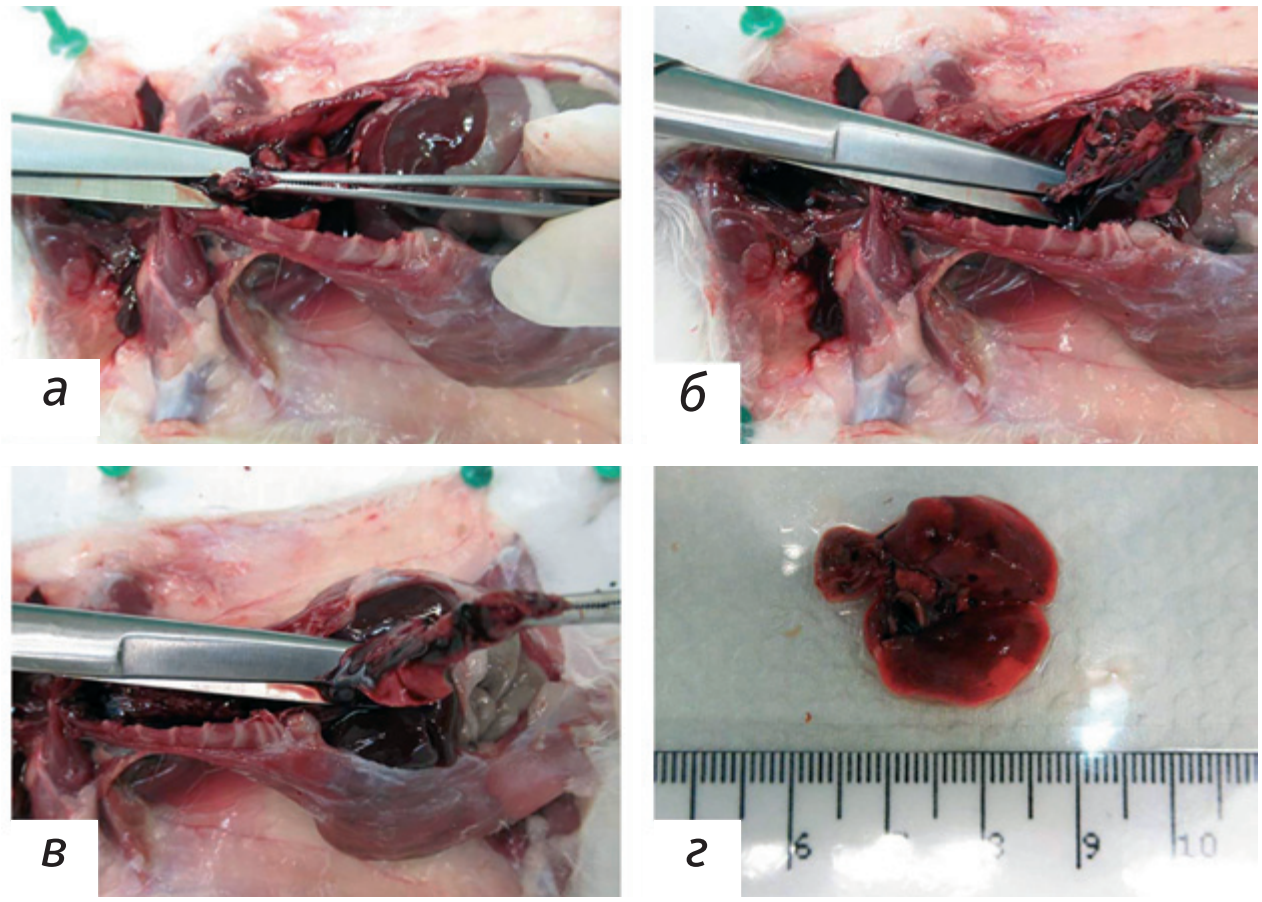

Рис. 7. Извлечение легких: *а* – перерезка трахеи и пищевода в области шеи; *б* – отделение аорты вместе с органокомплексом от позвоночника; *в* – перерезка трахеи и пищевода в области диафрагмы; *г* – извлеченные легкие после отделения аорты и пищевода

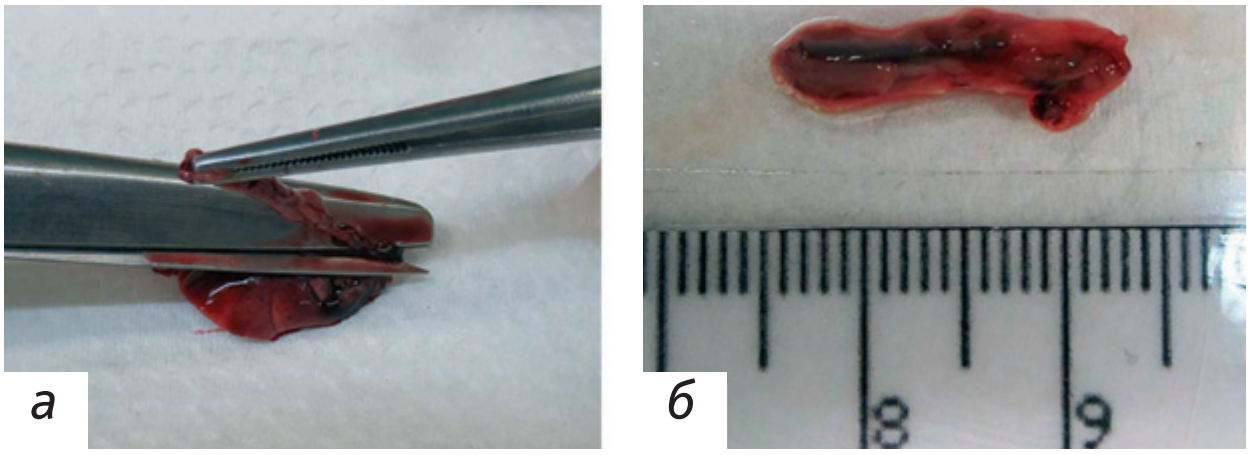

Рис. 8. Извлечение аорты: *а* – отделение аорты от извлеченного ранее органокомплекса; *б* – аорта после извлечения

13. Для извлечения легких, трахеи, пищевода и аорты перерезать зафиксированные пинцетом трахею, пищевод и аорту в области шеи (рис. 7, *а*). Затем, аккуратно подтягивая органокомплекс вверх, отделить аорту от позвоночника (рис. 7, *б*), после чего перерезать трахею и пищевод в области диафрагмы (рис. 7, *в*) и извлечь органокомплекс (рис. 7, *г*).

14. Отделить аорту от извлеченного ранее органокомплекса (рис. 8).

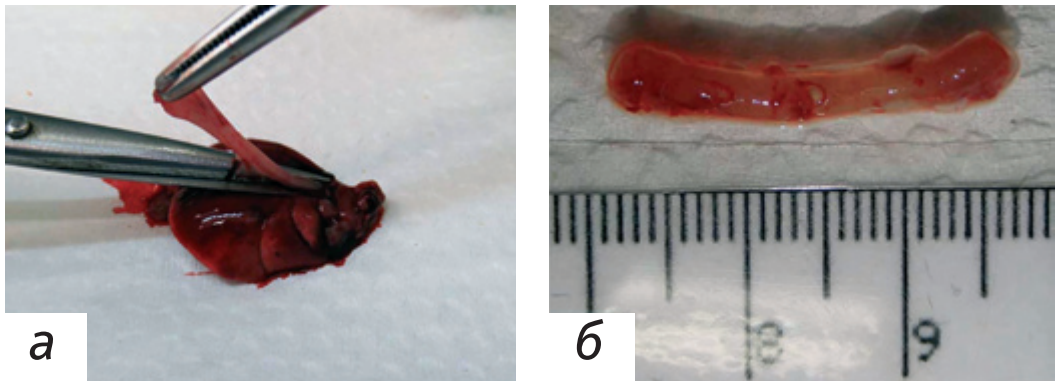

Рис. 9. Извлечение пищевода: *а* – отделение пищевода от извлеченного ранее органокомплекса; *б* – пищевод после извлечения

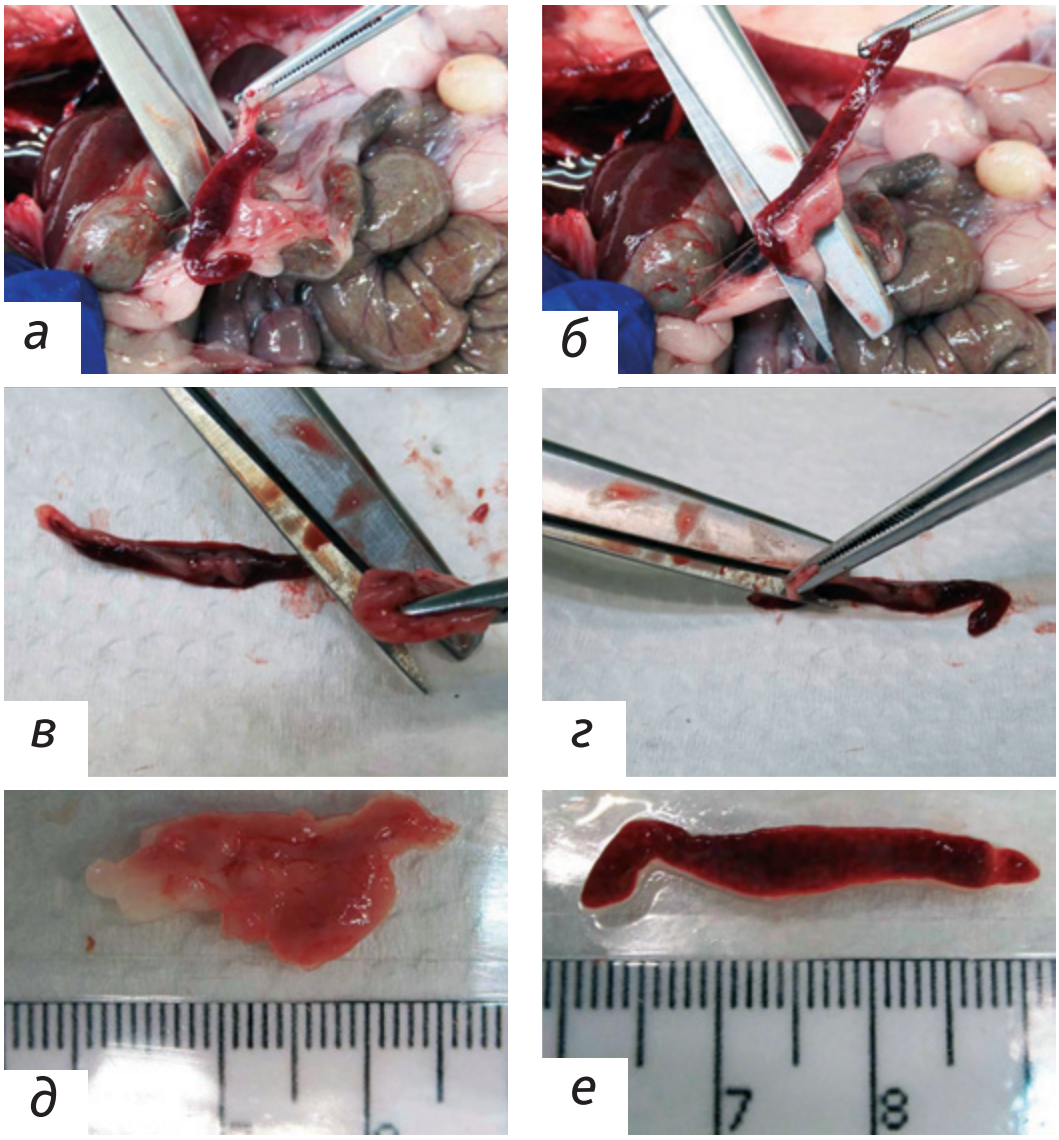

Рис. 10. Извлечение селезенки и поджелудочной железы: *а, б* – захват и отделение органов от прилежащих тканей; *в* – отделение поджелудочной железы от селезенки; *г* – отделение жировой ткани от селезенки; *д* – поджелудочная железа после извлечения; *е* – селезенка после извлечения

15. Отделить пищевод от извлеченного ранее органокомплекса (рис. 9).

16. Извлечь селезенку, расположенную в области левого подреберья брюшной полости, слева от желудка (рис. 10, *а, б*), вместе с поджелудочной железой. Далее отделить селезенку от прилежащей поджелудочной железы и жировой ткани (рис. 10, *в, г*).

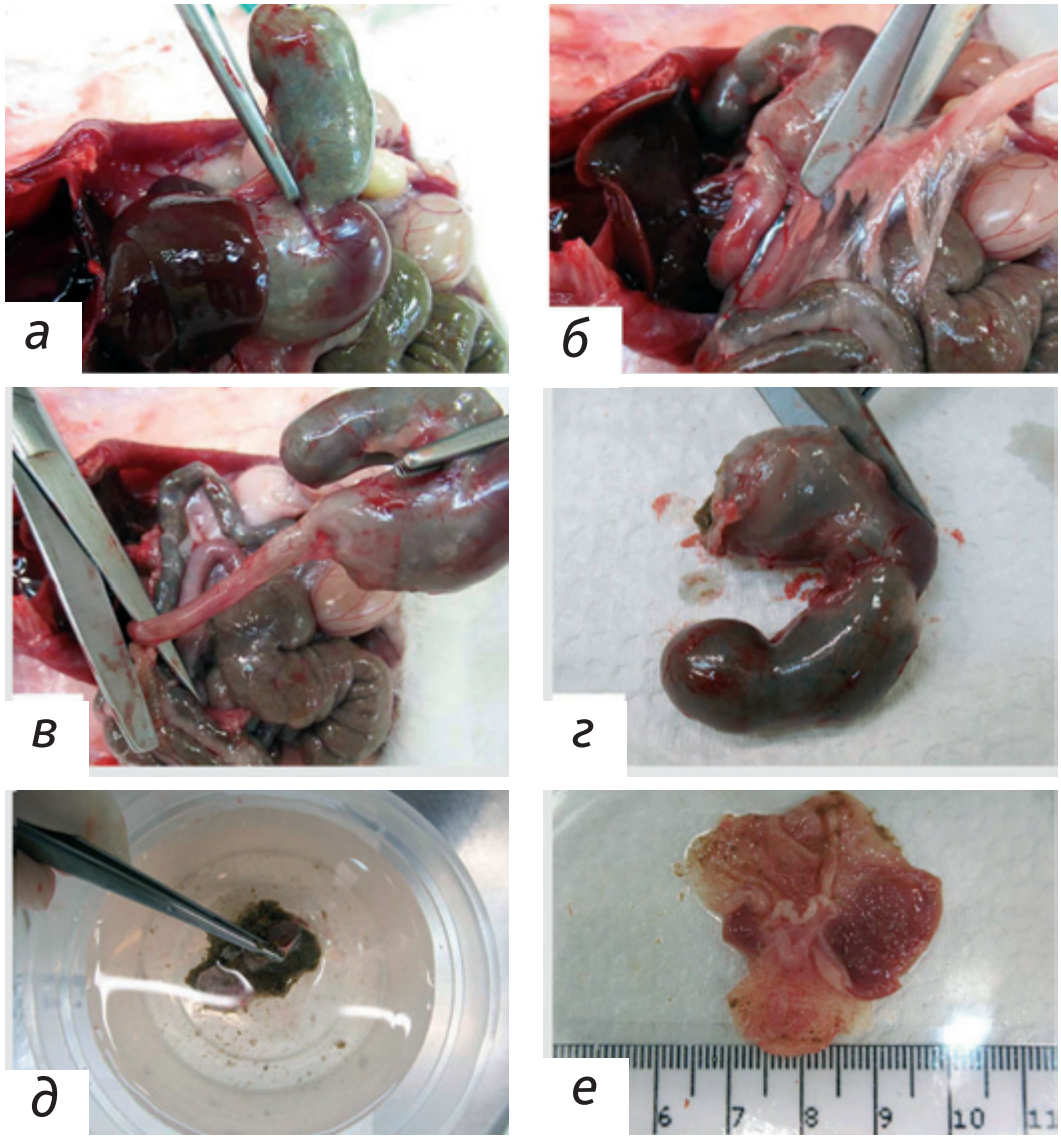

Рис. 11. Извлечение желудка: *а* – отделение желудка от пищевода; *б* – отделение от желудка брыжейки и поджелудочной железы; *в* – отделение желудка от двенадцатиперстной кишки; *г* – разрез желудка по большой кривизне; *д* – полоскание в физиологическом растворе; *е* – желудок после извлечения и промывания

17. Извлечь желудок, отделив его в верхней части от пищевода (рис. 11, *а*), а в нижней – от двенадцатиперстной кишки (рис. 11, *б*). Сделать разрез желудка по большой кривизне (рис. 11, *в*) и прополоскать в физиологическом растворе (рис. 11, *г*), освободив его от содержимого.

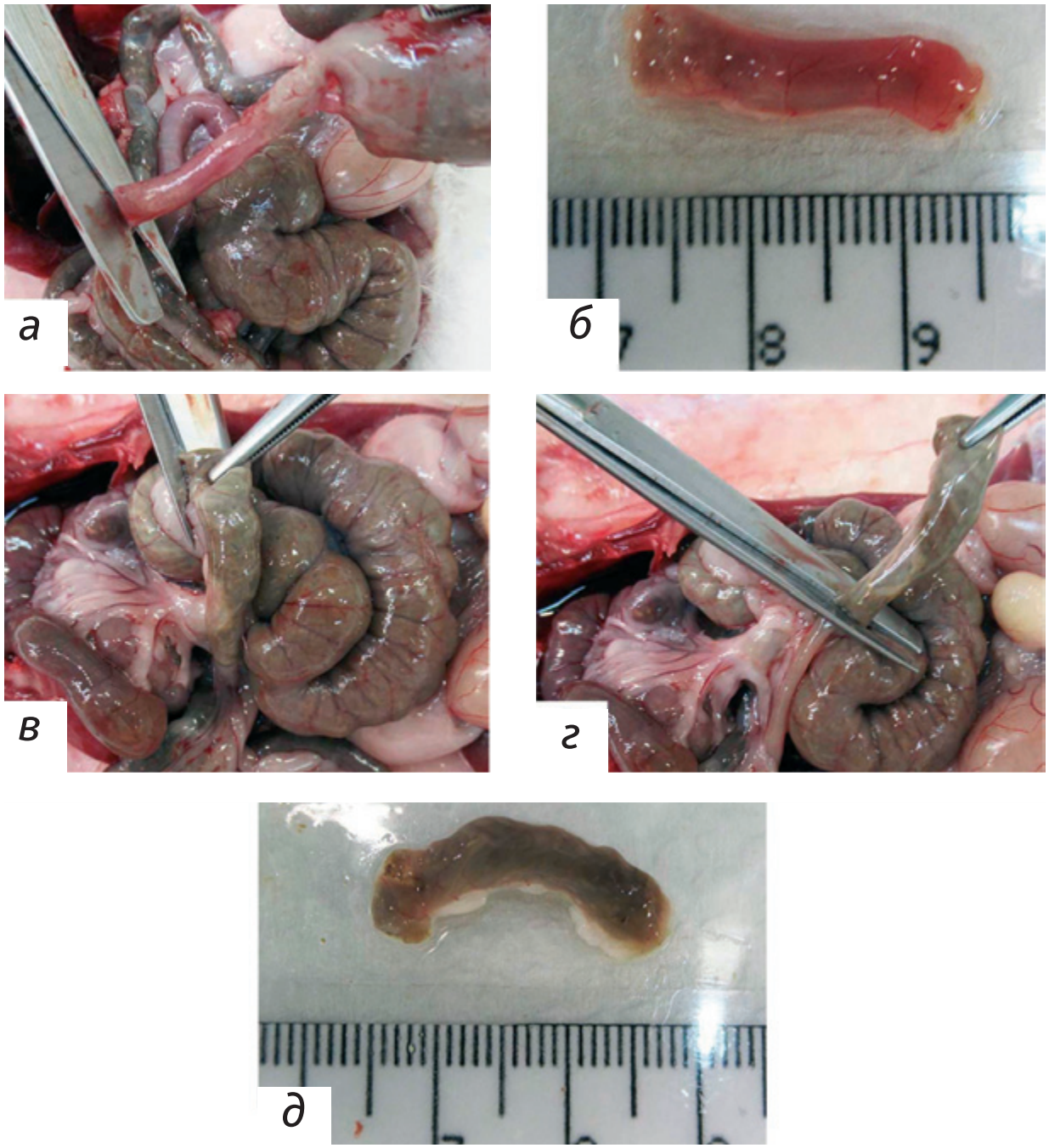

Рис. 12. Извлечение фрагментов кишечника: *а* – иссечение фрагмента тонкой кишки (двенадцатиперстной, отходящей от желудка); *б* – фрагмент тонкой кишки после удаления окружающих тканей и полоскания в физиологическом растворе; *в, г* – иссечение фрагмента толстой кишки (ободочной, отходящей от слепой кишки); *д* – фрагмент толстой кишки после удаления окружающих тканей и полоскания в физиологическом растворе

18. Извлечь фрагменты тонкой и толстой кишки длиной 0,5–1,5 см: тонкую – отступив от желудка 0,5 см (рис. 12, *а, б*), толстую – отступив от слепой кишки 0,5 см (рис. 12, *в–д*). После извлечения отделить от окружающих тканей и освободить от содержимого, прополоскав в физиологическом растворе натрия хлорида.

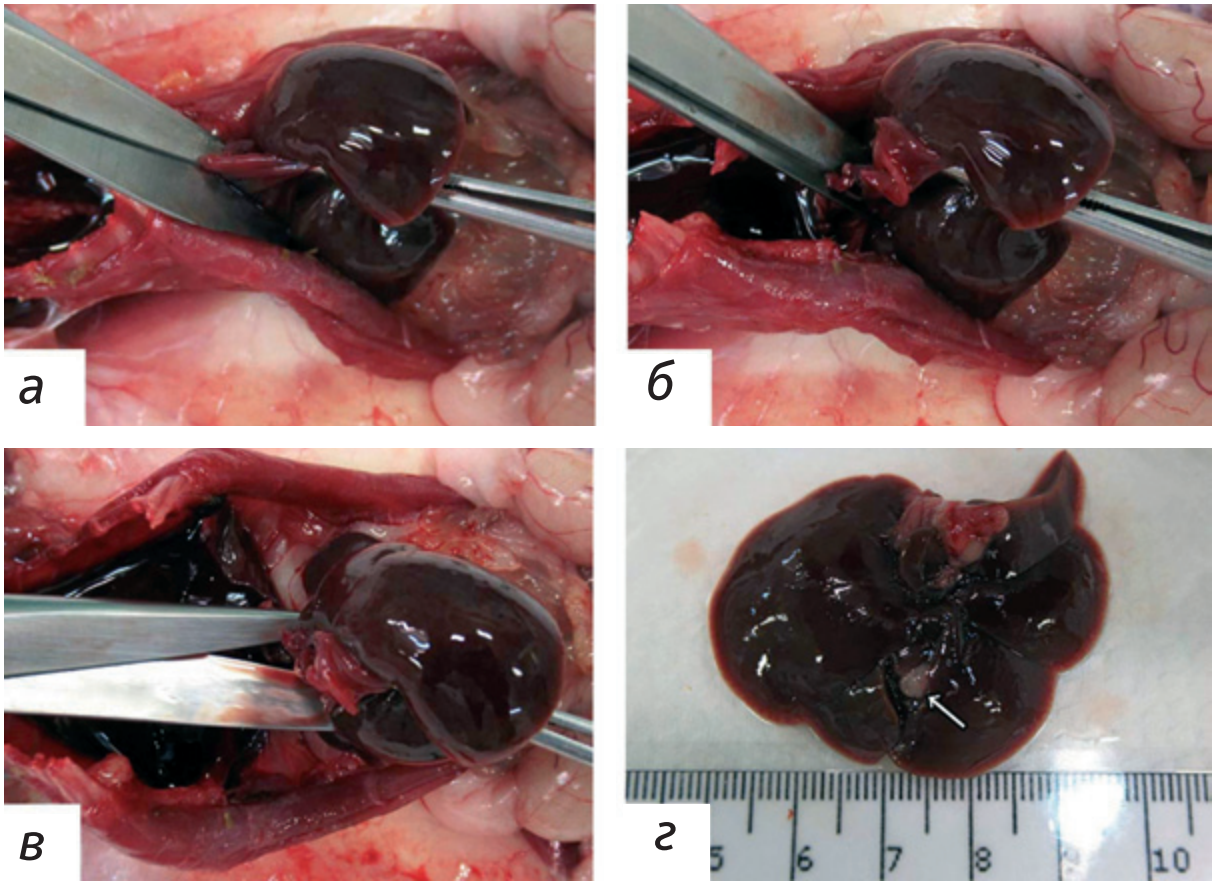

Рис. 13. Извлечение печени: *а–в* – иссечение связок, удерживающих печень; *г* – печень и желчный пузырь после извлечения (указан стрелкой)

19. Извлечь печень вместе с желчным пузырем. Для этого перерезать удерживающие орган серозные связки: венечную, прикрепляющуюся к диафрагме, почечно-печеночную, желудочно-печеночную и печеночно-двенадцатиперстную (рис. 13, *а–в*). Печень помещается в фиксирующий раствор целиком, вместе с желчным пузырем.

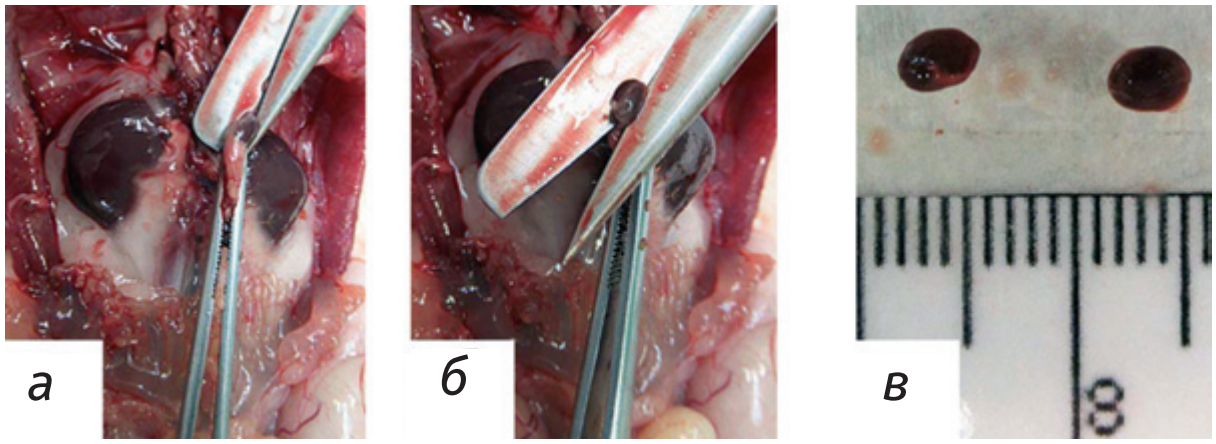

Рис. 14. Извлечение надпочечников: *а, б* – извлечение надпочечников; *в* – надпочечники после извлечения и удаления окружающих тканей

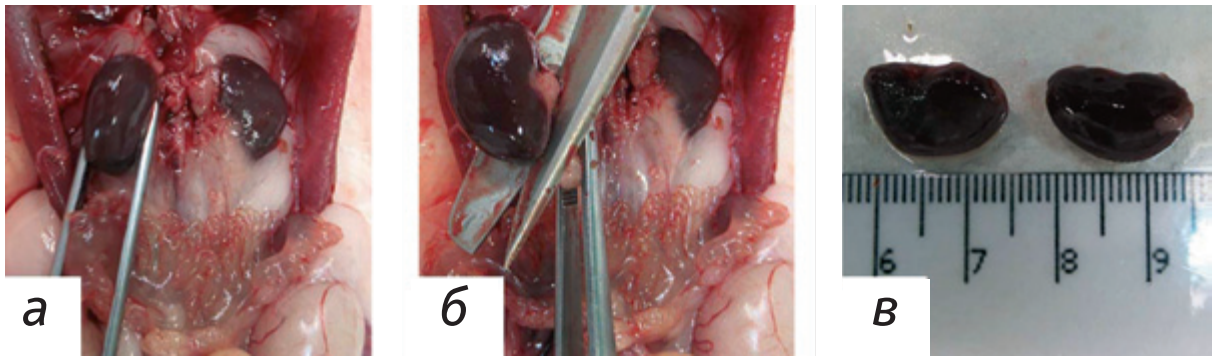

Рис. 15. Извлечение почек: *а, б* – извлечение почек; *в* – почки после извлечения и удаления окружающих тканей

20. Извлечь надпочечники (рис. 14 *а, б*) и отделить от окружающей жировой ткани (рис. 14, *в*).

21. Извлечь почки (рис. 15, *а, б*) и отделить от окружающей жировой ткани (рис. 15, *в*).

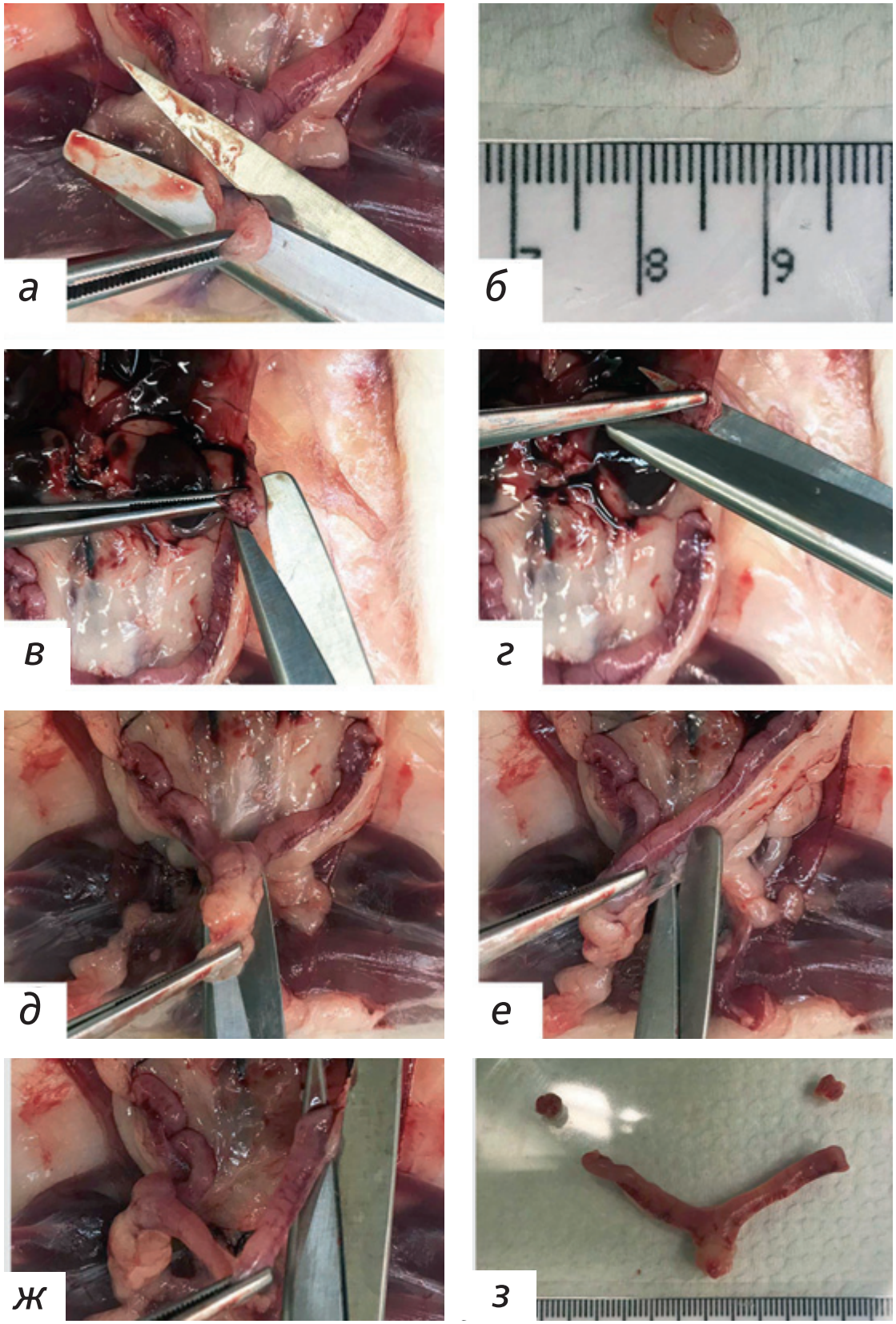

Рис. 16. Извлечение органов мочеполовой системы самок: *а* – извлечение мочевого пузыря; *б* – мочевой пузырь после извлечения; *в, г* – извлечение яичников; *д–ж* – извлечение матки; *з* – яичники и матка после извлечения

22. У самок:
- ➢ Извлечь мочевой пузырь (рис. 16, *а, б*);
- ➢ Извлечь правый и левый яичники (рис. 16, *в, г*);
- ➢ Извлечь матку – шейку, тело и рога (рис. 16, *д–з*).

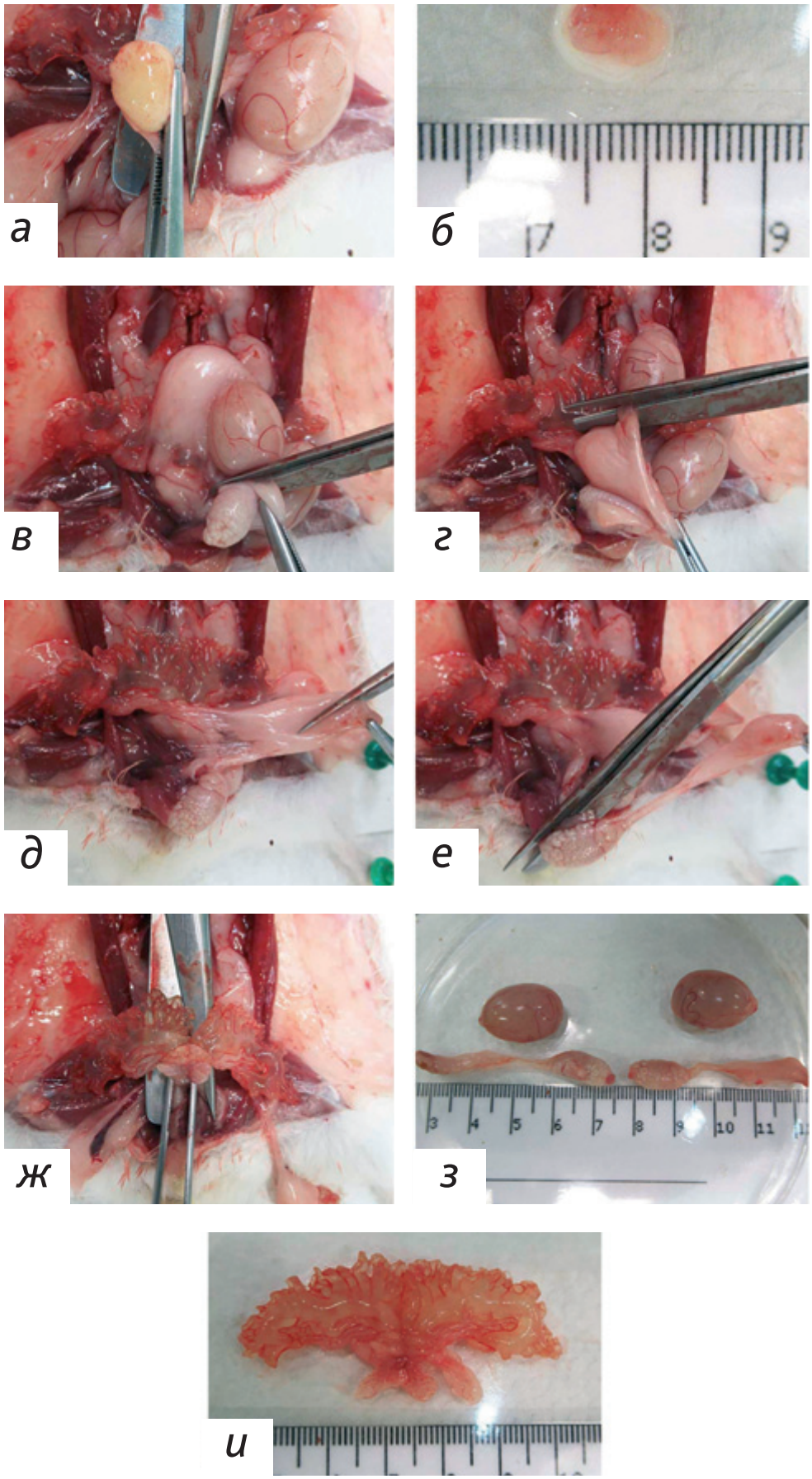

Рис. 17. Извлечение органов мочеполовой системы самцов: *а, б* – извлечение мочевого пузыря; *в, г* – извлечение семенника; *д, е* – извлечение придатка семенника; *ж* – извлечение половых желез единым органокомплексом; *з* – семенники и придатки после извлечения; *и* – единый органокомплекс половых желез после извлечения

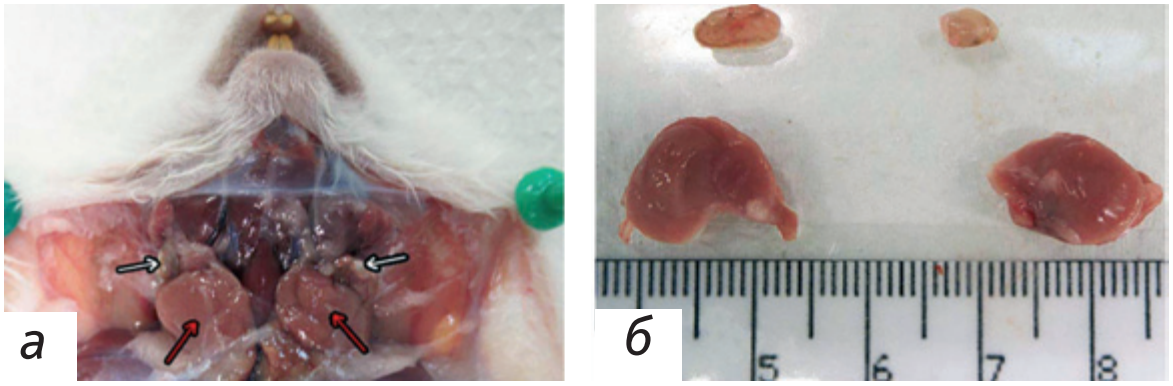

Рис. 18. Подчелюстные лимфатические узлы и слюнные железы: *а* – топографическое расположение органов: поднижнечелюстная слюнная железа указана красными стрелками, лимфатические узлы – белыми стрелками; *б* – органы после извлечения и отделения окружающих тканей (снизу – слюнные железы, сверху – лимфатические узлы)

23. У самцов:

- Извлечь мочевой пузырь (рис. 17 *а, б*).
- Извлечь семенники и придатки (эпидидимисы). Отделить семенники от придатков (рис. 17, *в, г*), а после освободить придатки от окружающей их жировой ткани (рис. 17, *д, е*).
- Половые железы (простата, свертывающая железа, семенные пузырьки) извлечь единым органокомплексом (рис. 17, *ж*).

24. Извлечь поднижнечелюстную слюнную железу с поверхностными шейными лимфатическими узлами (рис. 18).

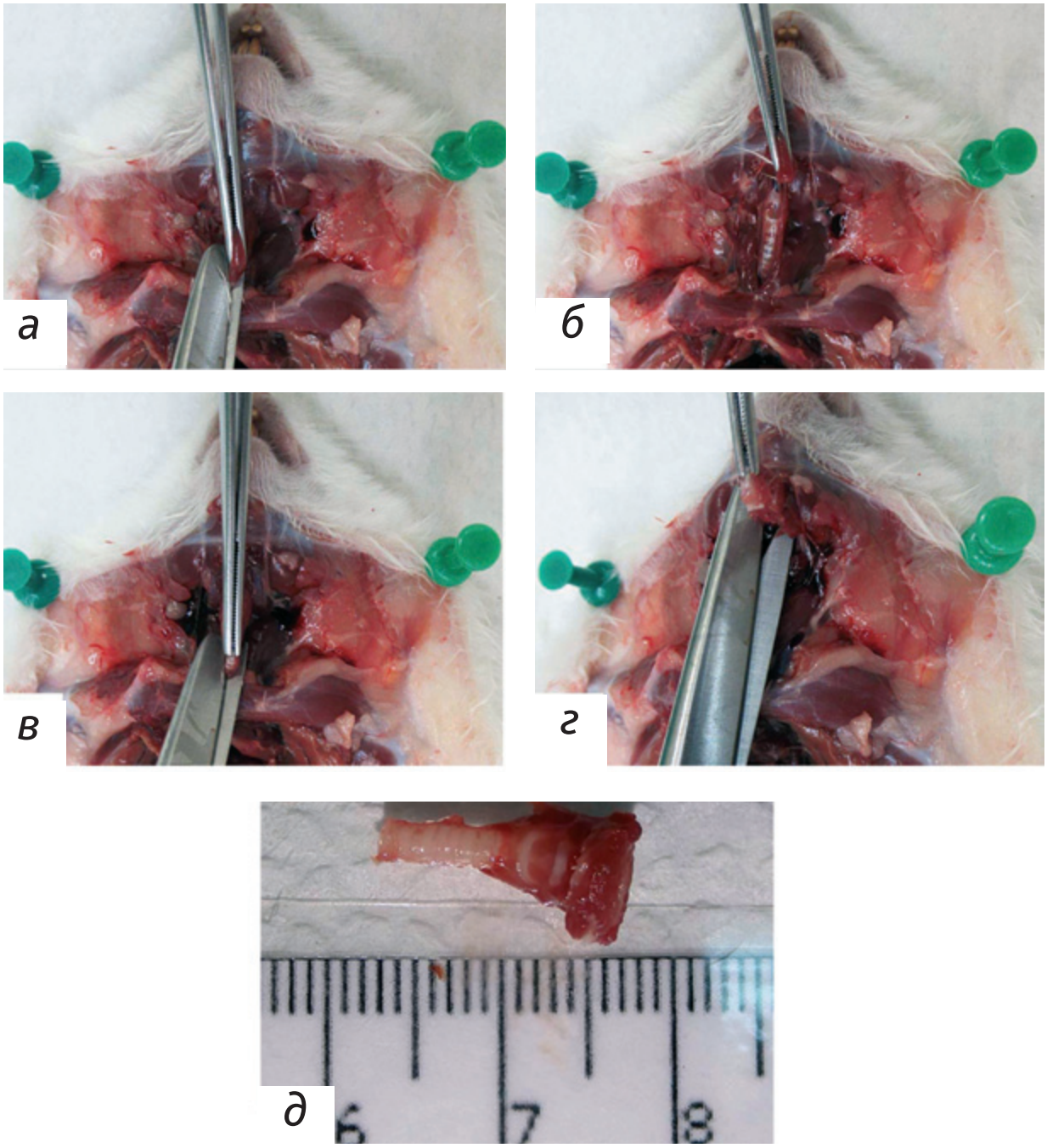

Рис. 19. Извлечение гортани с трахеей, щитовидной и паращитовидной железой: *а, б* – удаление лежащих над трахеей мышц; *в, г* – захват и перерезка гортани; *д* – органокомплекс после извлечения

25. Удалить мышцы, лежащие над трахеей (рис. 19, *а*), и извлечь гортань с трахеей, щитовидной и паращитовидной железой (рис. 19, *б–г*).

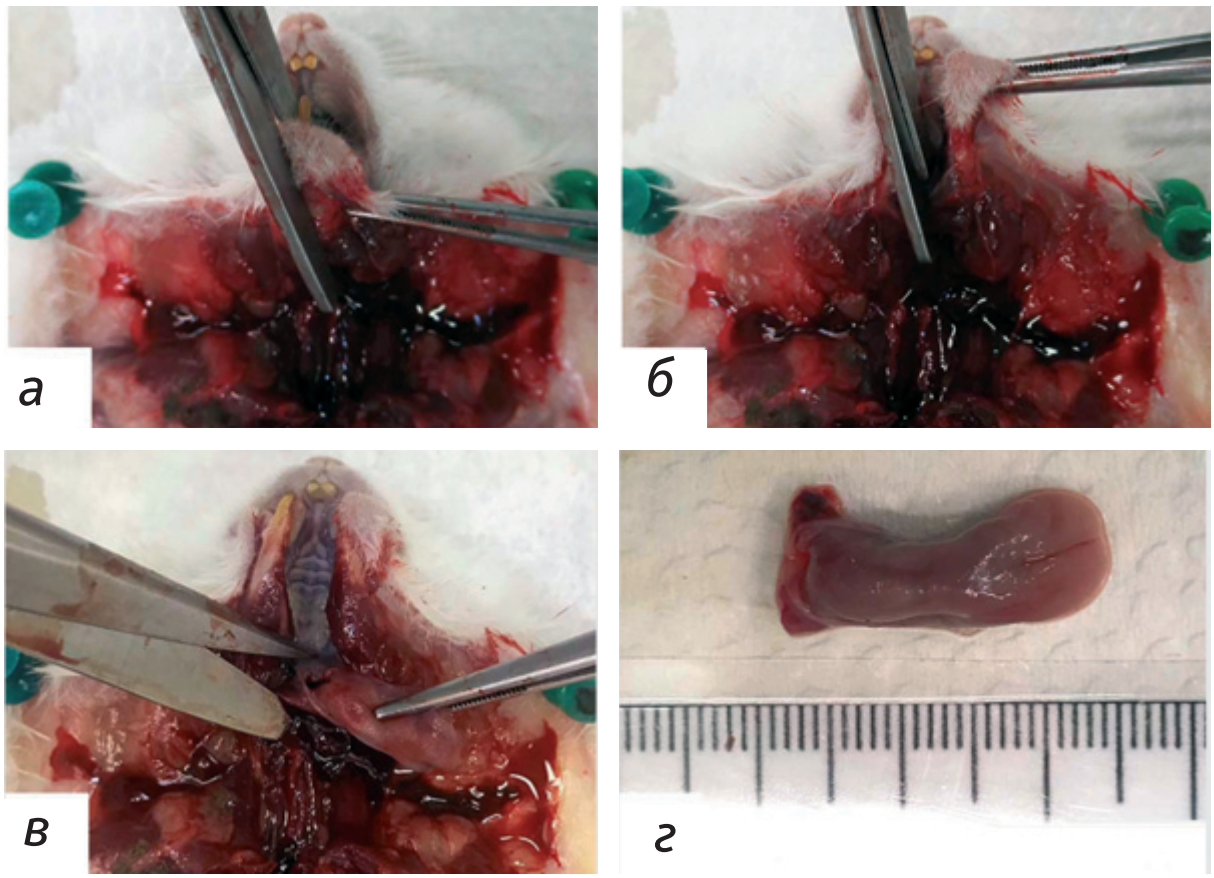

Рис. 20. Извлечение языка и глотки: *а, б* – продольный разрез нижней челюсти; *в* – разрез в области мягкого нёба; *г* – органокомплекс после извлечения

26. Для извлечения языка и глотки сделать продольный разрез нижней челюсти между резцами (рис. 20, *а, б*) таким образом, чтобы не повредить защечные мешки. После чего анатомическим пинцетом захватить кончик языка и сделать разрез у основания корня языка, отделив его от подъязычной кости (рис. 20, *в*). Далее разрезать ткани в области мягкого неба в дорсальном направлении, извлекая язык вместе с глоткой (рис. 20, *г*).

Рис. 21. Извлечение молочной железы: иссечение участка кожи с соском и молочной железой

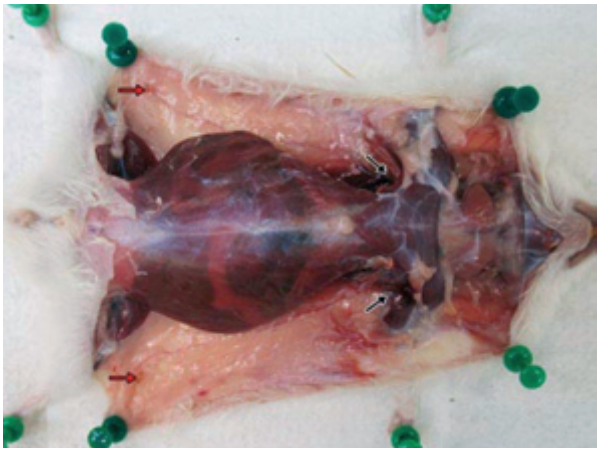

Рис. 22. Поверхностные лимфатические узлы: красными стрелками указаны места локализации паховых лимфатических узлов, черными – подмышечных лимфатических узлов

27. Извлечь молочные железы иссечением участка кожи в области живота (рис. 21).

28. Извлечь поверхностные лимфатические узлы: подмышечные и паховые (рис. 22).

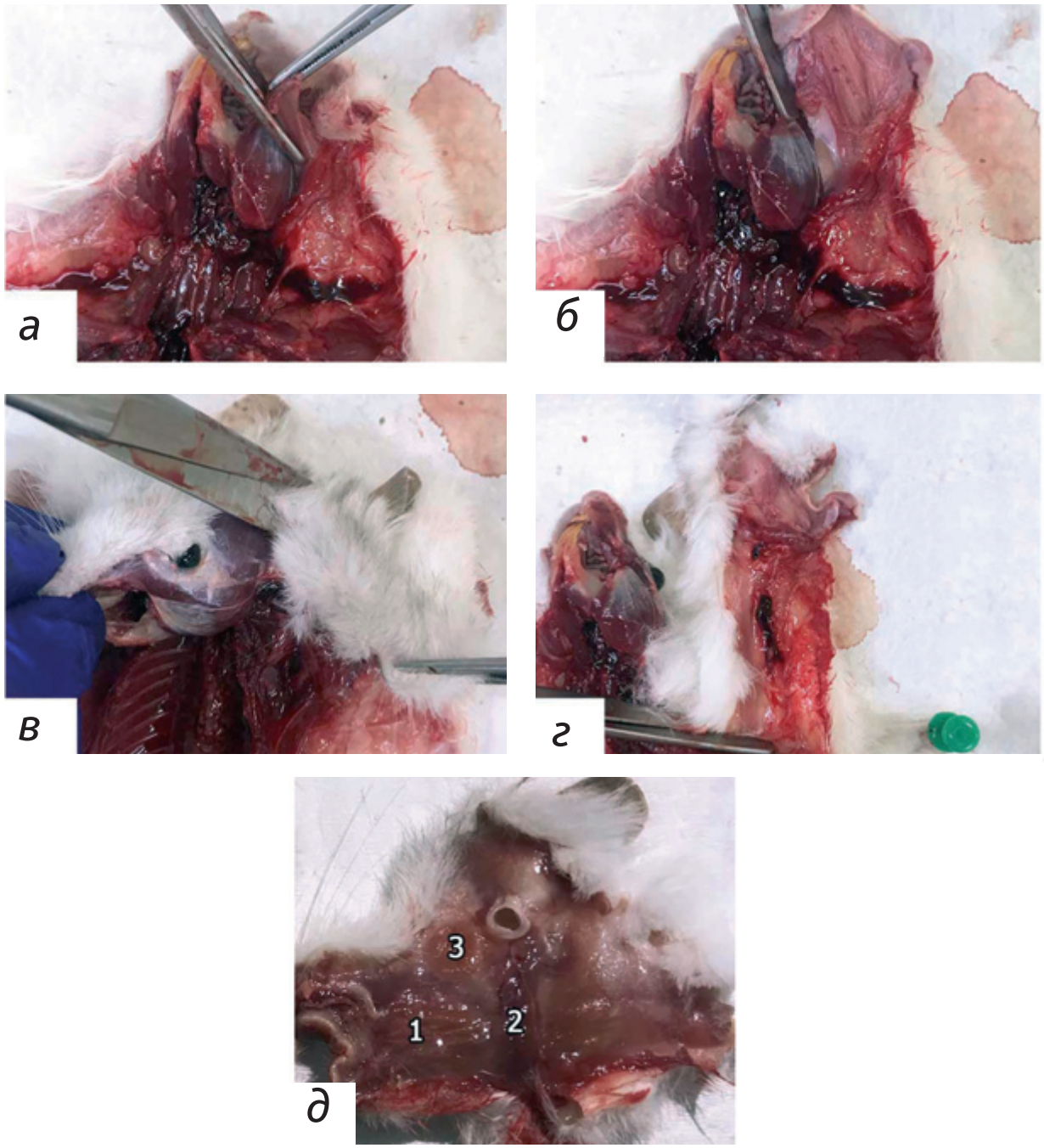

Рис. 23. Извлечение защечных мешков: *а, б* – захват края мешка и отделение от угла челюстей; *в, г* – последовательное отделение мешка от подлежащих мышц и костей; *д* – защечные мешки после извлечения: 1 – защечный мешок, 2 – скуловая слюнная железа, 3 – околоушная слюнная железа

29. Извлечь левый и правый защечные мешки, простирающиеся от углов рта и до лопаток (в некоторых случаях могут заканчиваться на середине спины), вместе со скуловой и околоушной слюнной железой. Для этого захватить пинцетом край защечного мешка (рис. 23, *а*) и, стараясь не нарушить его целостность, последовательно отделить от подлежащих мышц и костей (рис. 23, *б-г*), захватив при этом ушную раковину, скуловую и околоушную слюнные железы (рис. 23, *д*).

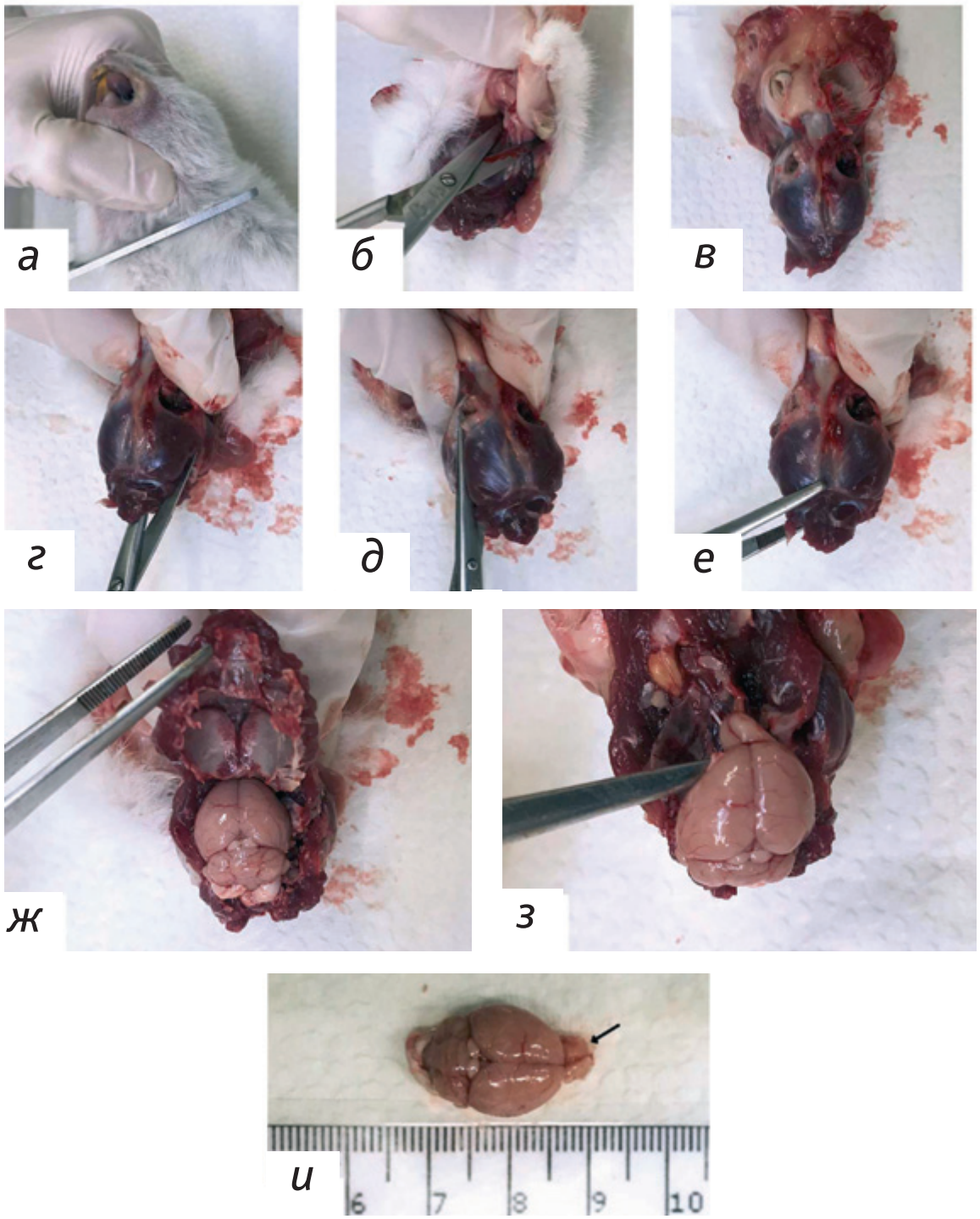

Рис. 24. Извлечение головного мозга, способ 1: *а* – отделение головы; *б, в* – отделение кожи; *г, д* – продольные разрезы в черепе с обеих сторон по направлению от большого отверстия к носовым ходам; *е, ж* – вскрытие черепной коробки; *з* – извлечение мозга; *и* – извлеченный головной мозг и обонятельные луковицы (указаны стрелкой)

30. Извлечение головного мозга осуществляется двумя способами:

Способ 1: При помощи ножниц отрезать голову по линии между атлантом и черепом (рис. 24, *а*). Отпрепарировать от кожи и фасций верхнюю часть черепной коробки (рис. 24, *б*). Сделать продольные разрезы в черепе по направлению от большого отверстия к носовым ходам справа и слева (рис. 24, *в, г*). Пинцетом отделить крышку черепа, обнажив тем самым головной мозг (рис. 24, *д*). Начиная от зоны фронтальной части, подцепить и извлечь головной мозг вместе с обонятельными луковицами (рис. 24, *е*).

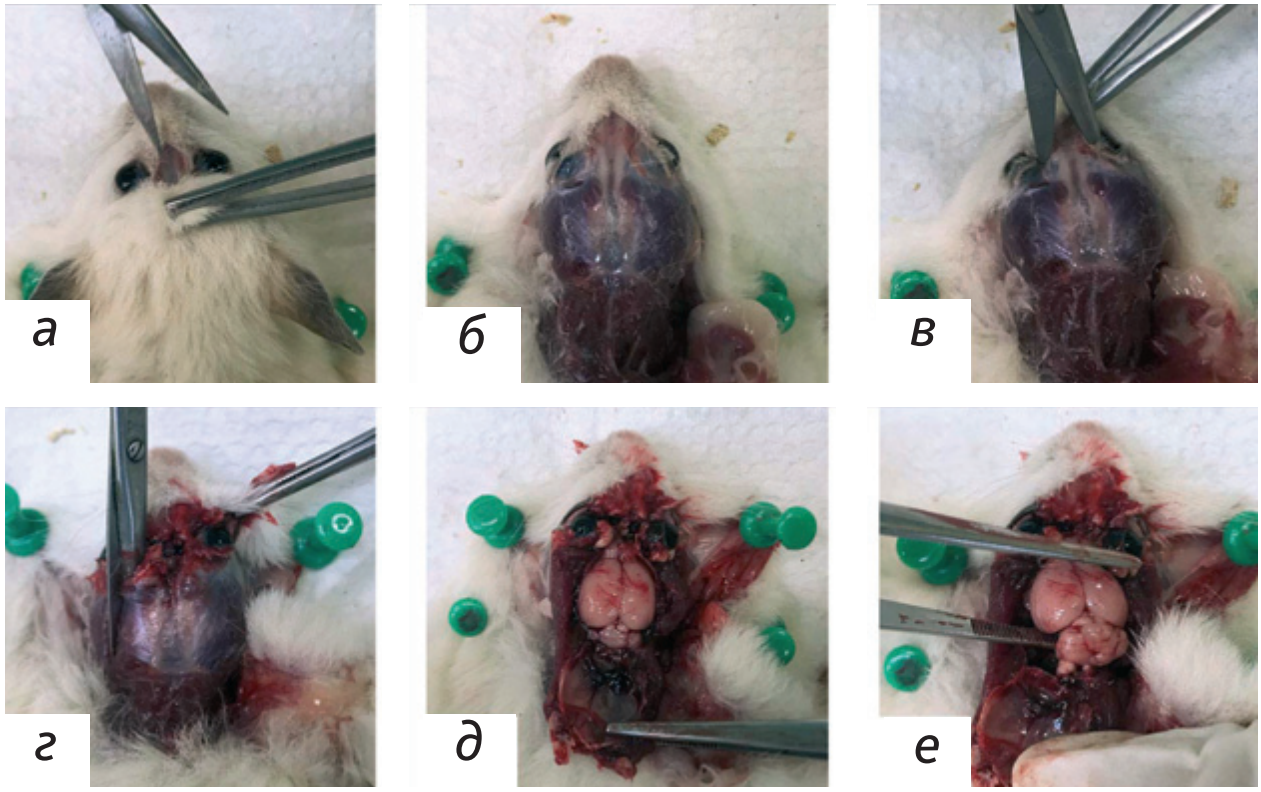

Рис. 25. Извлечение головного мозга, способ 2: *а–б* – удаление кожи; *в* – поперечный разрез на уровне носовой перегородки; *г* – продольные разрезы затылочной и теменной костей; *д* – вскрытие черепной коробки; *е* – извлечение головного мозга

Способ 2: Ножницами разрезать кожу на уровне носовой перегородки и сделать продольный разрез по направлению к затылку (рис. 25, *а, б*). После отделения кожи сделать поперечный разрез черепа на уровне носовой перегородки (рис. 25, *в*). Далее, обращая внимание на то, что ножницы не слишком глубоко проникают в носовую полость, продолжить разрезать затылочную и теменную кости (рис. 25, *г*). Удалить череп, обнажив мозг и мозговые оболочки (рис. 25, *д*). Извлечь головной мозг (рис. 25, *е*).

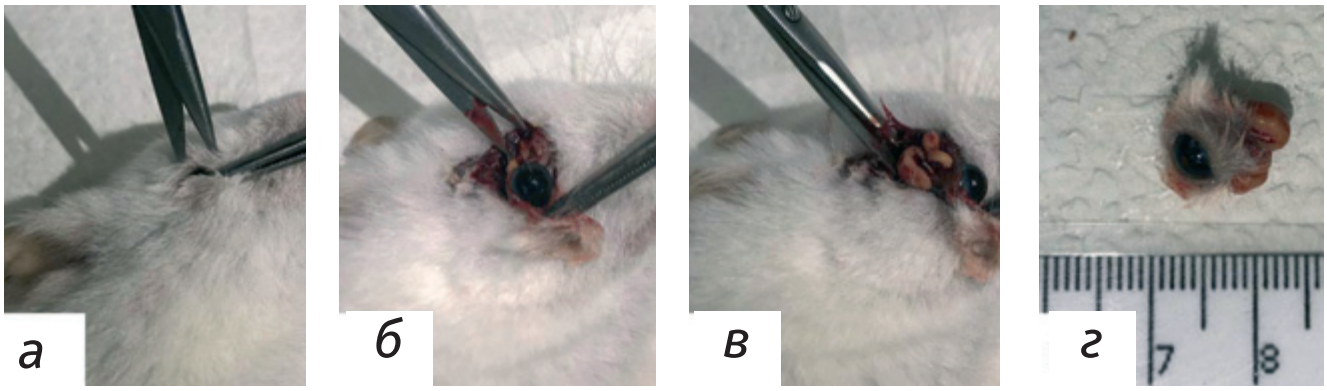

Рис. 26. Извлечение глаза с веками, слезной железой и зрительным нервом: *а* – разрез угла глаза с сохранением связи между веками; *б, в* – извлечение органокомплекса из орбиты; *г* – органокомплекс после извлечения

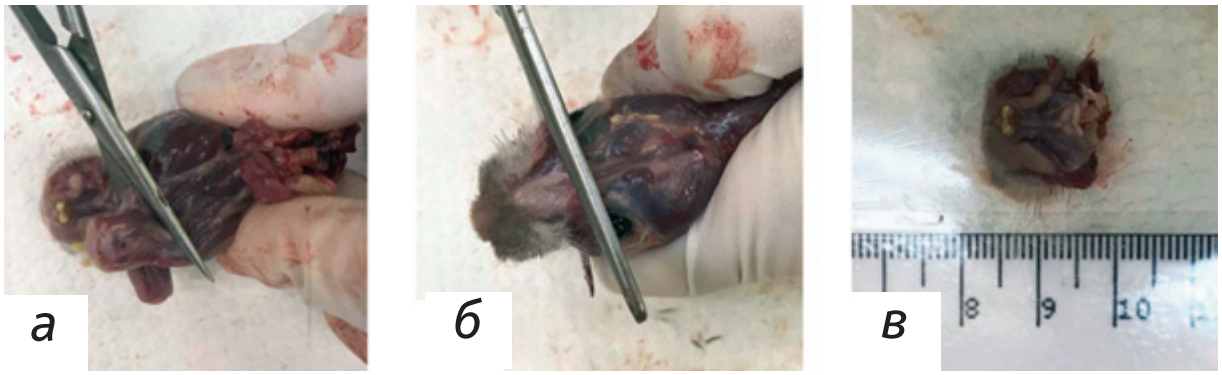

Рис. 27. Отбор носовых ходов и синусов: *а* – удаление нижней челюсти; *б* – разрез черепа на уровне глаз; *в* – препарат верхней челюсти с носовыми ходами

31. Гипофиз отбирается и фиксируется вместе с черепом после извлечения головного мозга.

32. Извлечь глаз вместе с веками, слезной железой и зрительным нервом (рис. 26).

33. Для отбора носовых ходов после декапитации и очистки черепа от кожи и мышц удалить нижнюю челюсть (рис. 27, *а*). После чего сделать разрез верхней челюсти на уровне глаз (рис. 27, *в*), отделяя тем самым препарат верхней челюсти с носовыми ходами (рис. 27, *г*).

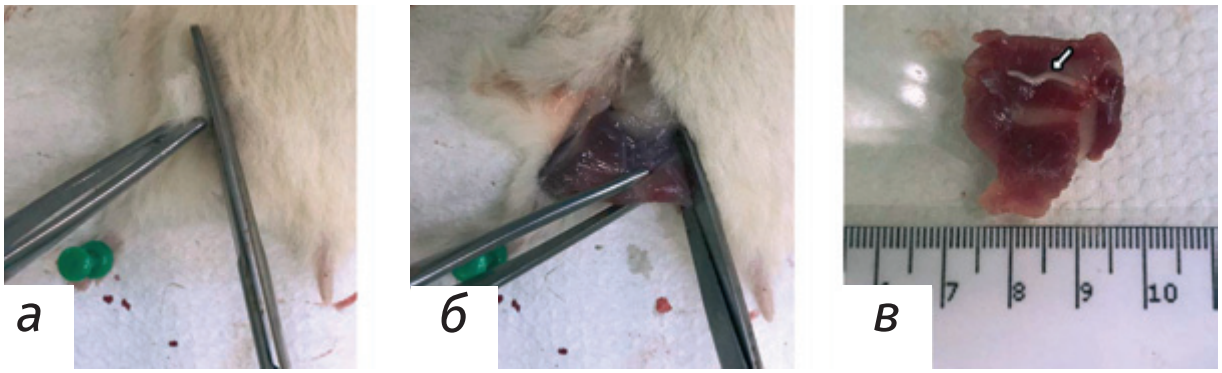

Рис. 28. Извлечение скелетной мышцы и периферического нерва: *а, б* – отделение мышцы; *в* – мышца и периферический нерв (указан стрелкой) после извлечения

Рис. 29. Позвоночник, подготовленный для фиксации

34. Извлечь скелетную мышцу и периферический нерв. Для этого сделать глубокий разрез кожи и подлежащих мышц, отпрепарировать мышцы и фасции, затем извлечь скелетную мышцу и нерв (рис. 28).

35. Фиксация отделов спинного мозга проводится вместе с позвоночным столбом без извлечения мозга из спинномозгового канала (рис. 29). Для подготовки спинного мозга к фиксации необходимо рассечь вдоль позвоночника мышцы спины, пересечь с обеих сторон остистые отростки позвонков и ребра, после чего максимально очистить позвоночный столб от мягких тканей.

Заключение

Предложенная нами методика позволяет:

1. Обеспечить полное последовательное вскрытие с возможностью досконального исследования всех полостей, систем органов и различных частей тела хомячка;

2. Провести извлечение всех необходимых органов и тканей, в том числе предусмотренных планом исследования;

3. Минимизировать повреждения структур и избежать загрязнения органов и тканей, тем самым исключая возникновение некоторых артефактов при последующем гистологическом исследовании.

Конфликт интересов

Авторы заявляют об отсутствии конфликта интересов.

Conflict of interest

The authors declare no conflict of interest.

Литература

1. Коптяева К.Е., Мужикян А.А., Гущин Я.А., Беляева Е.В., Макарова М.Н., Макаров В.Г. Методика вскрытия и извлечения органов лабораторных животных. Сообщение 1: крыса. Лабораторные животные для научных исследований. 2018. N2. С. 71-92. doi: 10.29296/ 10.29296/2618723X-2018-02-08.

2. Коптяева К.Е., Мужикян А.А., Гущин Я.А., Беляева Е.В., Макарова М.Н., Макаров В.Г. Методика вскрытия и извлечения органов лабораторных животных. Сообщение 2: мышь. Лабораторные животные для научных исследований. 2018. N4. С. 50-73. doi: 10.29296/2618723X-2018-04-05.

3. Мужикян А.А., Макарова М.Н., Гущин Я.А. Особенности патологоанатомического исследования группы экспериментальных животных. СПб.: Международный вестник ветеринарии. 2014. N1. С. 75-80.

4. Рыбакова А.В. Методы эвтаназии лабораторных животных в соответствии с европейской директивой 2010/63 / А.В. Рыбакова, М.Н. Макарова // Международный вестник ветеринарии. 2015. N2. С. 96-107.

5. Fiette L., Slaoui M. Necropsy and Sampling Procedures in Rodents // Drug Safety Evaluation: Methods and Protocols, Methods in Molecular Biology. 2011. Vol. 691. P. 39-56. doi :10.1007/978-1-60761-849-2_3

6. McInnes E. (Ed.). Pathology for Toxicologists: Principles and Practices of Laboratory Animal Pathology for Study Personnel. Chichester: John Wiley & Sons. 2017. P. 25-26.

7. Parkinson C. et al. Diagnostic necropsy and selected tissue and sample collection in rats and mice // Journal of Visualized Experiment. 2011. N54. P. 2-7. doi: 10.3791/2966

8. Revised guides for organ sampling and trimming in rats and mice – Part 1 // Experimental and Toxicologic Pathology. 2003. Vol. 55. P. 91-106. doi: 10.1078/0940-2993-00311

9. Reznik G., Schuller, Hildegard M., Mohr U. Clinical anatomy of the European hamster, Cricetus cricetus, L. Bethesda, Maryland. 1978. URL: digital.library.unt.edu/ark:/67531/metadc28308 (accessed: 09.01.2019)

10. Scudamore C. L. (Ed.). A Practical Guide to the Histology of the Mouse. Chichester: John Wiley & Sons. 2014. P. 17-20.

11. Suckow M.A., Stevens K.A., Wilson R.P. (Eds.). The Laboratory Rabbit, Guinea Pig, Hamster, and Other Rodents. London: Academic Press; Elsevier. 2012. P. 135-136.